Aus der K. Chirurgischen Universitäts-Poliklinik in München.

Über einen Fall
von
angeborener Missbildung sämtlicher Extremitäten.

Inaugural-Dissertation
zur
Erlangung der Doktorwürde in der gesamten Medizin
verfasst und einer
Hohen medizinischen Fakultät der
K. B. Ludwig-Maximilians-Universität zu München
vorgelegt von

Joseph Fuchsberger
praktischer Arzt aus Nordendorf.

München 1903.
Druck von J. Gotteswinter.

Aus der K. Chirurgischen Universitäts-Poliklinik in München.

Über einen Fall
von
angeborener Missbildung sämtlicher Extremitäten.

Inaugural-Dissertation
zur
Erlangung der Doktorwürde in der gesamten Medizin
verfasst und einer
Hohen medizinischen Fakultät der
K. B. Ludwig-Maximilians-Universität zu München
vorgelegt von

Joseph Fuchsberger
praktischer Arzt aus Nordendorf.

München 1903.
Druck von J. Gotteswinter.

Digitized by the Internet Archive
in 2026

https://archive.org/details/IA41552325_0150

Gedruckt mit Genehmigung der
medizinischen Fakultät der Universität München
(Referent: Prof. Dr. **Bollinger.**)

Die Forschungen über die angeborenen Verbildungen der menschlichen Extremitäten, ein Gebiet, das in letzter Zeit besonders erfolgreich von W. Kümmel[1]), dann auch von F. Klaussner[2]), G. Joachimsthal[3]) und anderen systematisch behandelt wurde, hat durch die Erfindung Röntgens ein bedeutendes diagnostisches Hilfsmittel erhalten. Einen wie grossen Fortschritt dieses Verfahren, das uns ermöglicht, die Skelettteile am Lebenden zu sehen und auf der photographischen Platte zu fixieren, bedeutet im Vergleich zur rein palpatorischen Untersuchung, leuchtet ein, wenn man bedenkt, dass der Hauptwert bei der morphologischen Bestimmung derartiger Anomalien in der Erkennung der vorhandenen knöchernen Teile beruht. Wurde doch schon von manchem Autor durch Palpation das vollständige Fehlen eines Knochens diagnostiziert, während sich bei nachheriger Durchleuchtung doch rudimentäre Anlagen desselben nachweisen liessen. Dass infolgedessen manches früher gesammelte Material — mit Ausnahme der verhältnismässig geringen Zahl anatomischer Untersuchungen — weniger Wert für die Beurteilung genannter Abnormitäten hat, ist klar und es erscheint deshalb wohl be-

---

[1]) W. Kümmel. Die Missbildungen der Extremitäten durch Defekt, Verwachsung und Ueberzahl. Cassel 1895.

[2]) F. Klaussner. Ueber Missbildungen der menschlichen Gliedmassen und ihre Entstehungsweise. Wiesbaden 1900.

[3]) Joachimsthal. Die angeborenen Verbildungen der unteren Extremitäten. Hamburg 1902.

rechtigt, jeden einzelnen derartigen Fall, der einer genauen röntgenographischen Untersuchung zugänglich ist, zu veröffentlichen. Der im folgenden zu beschreibende Fall erscheint besonders auch in ätiologischer Beziehung interessant, da gleichzeitig an allen Extremitäten Defektbildungen und zwar verschiedener Art bestehen. Ohne eine gewisse Berechtigung des Pagenstecher'schen[1]) Ausspruches verkennen zu wollen, dass es keinen Zweck habe, sich auf Grund eines Falles für eine bestimmte Theorie der Entstehungsweise entscheiden zu wollen, möchte ich doch das Zusammentreffen der verschiedenartigen Anomalien bei dem einen Individuum als kein zufälliges betrachten, sondern sämtliche auf die gleiche, während des intrauterinen Lebens einwirkende Ursache zurückführen.

Der Fall ist folgender:

Annetta B. befindet sich in den Händen eines Impresario, der das Mädchen als zweijähriges Kind von seinen Eltern erwarb und mit demselben zu Erwerbszwecken Schaustellungen gibt. Gelegentlich einer solchen — auf dem Münchener Oktoberfeste — wurde sie von Professor Klaussner entdeckt und einer wissenschaftlichen Untersuchung zugeführt. Sie ist geboren am 26. Juli 1890 und stammt aus der Gegend von Kairo aus einer Bauernfamilie. Ihre Eltern leben und sind gesund, ebenso sieben Geschwister — sie selbst ist das 6. Kind —, keines der Familienmitglieder zeigt irgend welche Abnormitäten im Körperbau. Sie ist intellektuell sehr gut entwickelt, spricht drei Sprachen, ist sehr witzig und schlagfertig und von

[1]) E. Pagenstecher. Beitrag zur Lehre von den Extremitätenmissbildungen. Deutsche Zeitschrift f. Chirurgie 1899 p. 427.

vorwiegend heiterer Stimmung. Trotz ihrer rudimentären Gliedmassen versteht sie doch, durch Zuhilfenahme des Gebisses einzelne Verrichtungen auszuführen: sie spielt Cymbal (eine Art Glockenspiel), schreibt mit dem Griffel auf einer Tafel, schneidet mit der Schere Papierfiguren aus etc. Sie arbeitet dabei mit den Zähnen, dem rechten Oberarmstumpfe und dem rechten Fusse zusammen. Die Körperlänge vom Scheitel bis zur Symphyse beträgt 54 cm, bis zur rechten Ferse 72 cm; bei einem Gewichte von ca. 20 kg ist der Ernährungszustand gut, das Fettpolster entsprechend entwickelt. Der Kopf ist sehr wohlgebildet, die Gesichtszüge sind regelmässig, von südländischem Typus, haben aber einen etwas älteren Ausdruck, wie auch die geschlechtliche Entwicklung (Pubes, Mammae) verhältnismässig vorgeschritten ist. Die Zähne sind kräftig, alle gut erhalten, 24 an der Zahl, nur der linke obere erste Schneidezahn ist mehr abgenützt und etwas über den rechten vorgeschoben, eine Folge des vielseitigen Gebrauches. Der Rumpf hat eine Länge von 31 cm (Jugulum bis zur Symphyse); die Wirbelsäule zeigt eine hochgradige linkskonvexe Scoliose im Brustteile, so zwar, dass es bei der ersten Untersuchung in Kleidern den Anschein erweckte, als ob das rechte Schulterblatt fehlen würde. Die Scoliose kam wohl hauptsächlich durch die ausschliessliche Benützung des rechten Oberarmstumpfes im Verein mit den Zähnen und dem rechten Fusse zum Anfassen von Gegenständen und das dadurch bedingte Bücken nach der rechten Seite hin zu stande; die Verkrümmung gleicht sich bei Suspension am Kopfe nur wenig aus, macht aber keine Beschwerden in der Atmung. Der Brustumfang über den Rippenbuckel beträgt 68 cm, unterhalb desselben 61 cm; Herz und Lungen sind ohne besonderen Befund, ebenso die Unterleibsorgane. Das Becken ist gut ausge-

bildet und hat über das Gesäss einen Umfang von 68 cm. Die Glutäalmuskeln sind gut entwickelt, auf denselben rutscht die Untersuchte ziemlich schnell nach allen Richtungen; sie sind auch während des Tages die meiste Zeit der Ruhepunkt für den Körper.

Während so Kopf und Rumpf — abgesehen von der jedenfalls erst später erworbenen Scoliose — normal entwickelt sind, zeigen die sämtlichen Extremitäten sehr wesentliche Defekte.

Wie auf der Abbildung deutlich zum Ausdrucke kommt, sind

1) von beiden oberen Extremitäten nur rudimentäre Oberarmstümpfe vorhanden, ist

2) die linke untere Extremität nur durch einen kurzen Stumpf des Oberschenkels mit kleinem Anhängsel gebildet und zeigt

3) die rechte untere Extremität eine bedeutende Verkürzung nebst verschiedenen anderen Anormalien.

Bei genauer Untersuchung findet sich rechts das Schlüsselbein, ebenso das Schulterblatt gut entwickelt; letzteres liegt nur infolge der Rippeneinsenkung mehr in der Tiefe. Die Muskulatur am Schultergürtel — Deltoideus, pectoralis, latissimus dorsi — ist gut ausgebildet, was in der ausgiebigen Beweglichkeit des Oberarmstumpfes zum Ausdruck kommt. Der Oberarmstumpf selbst hat eine Länge von 11 cm und läuft in eine dünne, ca. 2 cm lange Spitze aus, die nur aus Knochen und Narbengewebe besteht. An dieser Spitze bestand bis vor zwei Jahren eine fistulöse Eiterung, durch die mehrfach kleine Knochenpartikelchen ausgestossen wurden. Wie auch das Röntgenbild zeigt, ist der Gelenkkopf gut entwickelt, ebenso der

proximale Teil der Diaphyse, nur das periphere Stück der letzteren ist abnorm dünn.

An der linken oberen Extremität finden sich ähnliche Verhältnisse wie rechts; der Stumpf ist nur um ein Beträchtliches kürzer, er misst vom Akromion bis zur Spitze 5 cm und ist zu nichts gebrauchsfähig; am distalen Ende hat er eine zentrale eingezogene Narbe. In der Cavitas glenoidalis findet sich ein rudimentärer Humeruskopf mit einem 1 cm langen, konischen, nach unten innen verlaufenden Knochenstücke. Passiv ist der im ganzen etwa 3 cm lange Knochen beweglich, aktiv nicht; bewegt wird durch die Schultermuskulatur nur das Schlüsselbein und Schulterblatt. Der bedeutende Hochstand der linken Schulter erklärt sich aus der linkskonvexen Scoliose.

An Stelle der linken unteren Extremitäten findet sich ein sehr fleischiger kurzer Oberschenkelstumpf von 41 cm Umfang; vom femur ist ein ca. 3 cm langes, in der Gelenkpfanne rundliches, distal spitz zulaufendes Knochenstück vorhanden, das wohl passiv gering, nicht aber aktiv beweglich ist. Im Zentrum des Stumpfendes befindet sich in einer napfförmigen Einziehung und durch eine zirkuläre Schnürfurche abgesetzt, ein kugeliger taubeneigrosser Wulst, aus Fett und Bindegewebe bestehend, und an diesem, wieder durch eine starke Einschnürung getrennt, ein zehenförmiger, frei baumelnder Ansatz von 2 cm Länge. In letzterem ist ein dünnes, $1^1/_2$ cm langes Knochenstückchen zu fühlen, das sich auch bei der Durchleuchtung als Knochen manifestiert; ein Nagelansatz ist nicht zu sehen. Der grössere kugelige Wulst ist — aber nur bei gleichzeitiger Bewegung der Zehen an der rechten unteren Extremität — saugkolbenförmig einziehbar, sodass sich dann nur mehr eine Hautfalte an seiner Stelle befindet, an dem

der kleinere Ansatz baumelt; dieser ist nicht willkürlich beweglich.

Die rechte untere Extremität ist äusserlich durch die Form differenziert in Ober-, Unterschenkel und Fuss; eine vom Becken ausgehende, ca. 14 cm länge, 43 cm im Umfange messende, muskulöse Partie, die als Oberschenkel imponiert, geht ungefähr in der Mitte der Extremität, scharf abgegrenzt durch eine zirkuläre Hautfalte, in den Unterschenkel über, der bis zum Knöchel 15 cm in der Länge und 19 cm im Umfange an der dicksten Stelle misst; ein Knie ist nicht zu sehen. Die Länge der ganzen Extremität von ca. 32 cm entspricht so ungefähr der Hälfte der normalen. Der Fuss hat eine Länge von 15 cm und besitzt nur 4 Zehen. Die grosse Zehe steht in starker Abduktionsstellung und macht den Eindruck einer Greifzehe; doch ist sie nicht adduzierbar und wird nicht zum Festhalten von Gegenständen benützt; dies geschieht vielmehr zwischen der zweiten und dritten Zehe. Der grosse Abstand zwischen Metatarsus I und dem folgenden lässt anfänglich vermuten, dass die zweite Zehe mit zugehörigem Metatarsus fehlt. Doch ersieht man deutlich aus dem Skiagramm des Fusses, dass der charakteristische zweite Metatarsus mit seiner tiefer in den Tarsus ragenden Basis vorhanden ist. Ausserdem ergibt sich als Grund für die starke Abduktionsstellung der grossen Zehe eine Einknickung des Metatarsus I, für die Unmöglichkeit der Adduktion die Einkeilung des Metarsusköpfchens zwischen Cuneïforme I und Metatarsus II. Die 4. Zehe ist ferner stark verdickt und macht den Eindruck der Syndactylie; doch ergibt das Röntgenbild keine Verdoppelung, vielmehr zeigt sich, dass die fünfte Zehe mit zugehörigem Metatarsus fehlt. Dieser Befund entspricht auch den übrigen Skelettverhältnissen am Fusse und Unterschenkel.

Die Tarsalknochen sind sehr abweichend von der Norm. Die proximale Reihe des Tarsus wird nur durch einen Knochen gebildet, der in der Vertikalebene leicht abgeplattet ist, eine verhältnismässig langgestreckte Form zeigt und als Calcaneus anzusprechen ist. Der Talus ist auf jeden Fall nur rudimentär angelegt und bildet keinen für sich abgegrenzten Knochen, sondern ist mit dem Calcaneus zu einem Stück verwachsen. Die distale Tarsusreihe (Naviculare, Cuneïforme I—III und Cuboïd) zeigt weder in Form noch in Anordnung der einzelnen Knochen das gewöhnliche Bild. Es artikuliert Metatarsus I mit einem grossen Cuneïforme I, Metatarsus II zwischen Cuneïforme I und einem bedeutend kleineren Cuneïforme II; letzteres bildet forne mit einem in gleicher Reihe liegenden Cuneïforme III sowie einem proximal an beide anschliessenden Cuboïd ein nur schwer differenzierbares zusammenhängendes Stück; daran artikulieren Metatarsus III und IV, hart zusammengedrängt und teilweise übereinander verschoben. Zwischen Calcaneus und Cuneïforme I liegt ein ziemlich voluminöses Naviculare, das im Breitendurchmesser etwas zu gering, hingegen in der Längsrichtung der Fussachse bedeutend mehr entwickelt ist als normal.

Ausser dem Fehlen des Metatarsus V nebst zugehöriger Zehe zeigt sich so überdies noch eine allgemeine Verschmälerung des Fussskelettes im Breitendurchmesser, der Fuss erscheint in der Entwickelung seines Querdurchmessers behindert gewesen zu sein und zwar nach der Kleinzehenseite. Abgesehen von dem Mangel der lateralen Zehe mit ihrem Mittelfussknochen kommt dies auch noch zum Ausdrucke in dem Hereindringen des vierten und dritten Mittelfussknochens nach der medialen Seite, in dem Uebereinanderschieben und Verschmelzen der lateralen Cuneïformia, sowie dem Zurücktreten des Cuboïds, das hinter

statt neben die letzteren gelagert und bedeutend verkleinert ist. In gleicher Weise macht sich diese Verschmälerung auch am Sprunggelenke geltend. Es ist hier nur der innere Knöchel zu spüren, der äussere fehlt. Aktive und passive Bewegungen sind im Gelenke gut ausführbar, besonders die Supination; der Fuss steht auch in einer ausgesprochenen Varusstellung.

Tastet man den Unterschenkel ab, so fühlt man, anschliessend an den Malleolus internus, der sich sehr der Planta pedis nähert, einen der Tibia entsprechenden geraden Knochen, der bis ans Becken nicht gelenkig abgesetzt ist. Ein zweiter Knochen ist im Unterschenkel nicht zu fühlen, die Fibula fehlt. Proximal geht die Tibia nahe am Becken in ein kolbiges, 3 bis 4 mal dickeres Ende über, das palpatorisch nicht weiter unterschieden werden kann; eine passive Bewegung zwischen den Knochenteilen, also ein Kniegelenk, ist nicht vorhanden. Vielmehr besteht eine Artikulation nur am Becken, an dem die Extremität aktiv und passiv in allen Axen gut beweglich ist. Die äusserlich fühlbaren Verhältnisse werden genauer durch das Röntgenbild erklärt. Man sieht hier weit über den Calcaneus reichend den Malleolus internus und daran anschliessend die sehr gut entwickelte Tibia mit weniger erkennbarer distaler, aber noch gut sichtbarer proximaler Epiphysealllinie. Die Tibia hat so ziemlich die normale Länge und zeigt keine Verkrümmung; von einer Fibula ist nichts zu sehen. Der zwischen der scharf konturierten Tibia und dem ebenso deutlich hervortretenden Becken liegende rudimentäre Knochen zeigt auf dem Röntgenbilde die etwas verschwommene Form eines Steinpilzes, mit der Basis am Becken und der Haube distalwärts. Letztere überragt in der Breite von einigen Centimetern die Tibia und ist als Verwachsung von Patella und Femurkondylen zu be-

trachten; als Gelenkkopf des Femur lässt sich das am Becken, unterhalb der Spina auterior superior artikulierende verbreiterte Teil deuten, sodass hauptsächlich die Diaphyse des Oberschenkels kolossal verkrümmt ist. Nachdem so auf dem Radiogramm die Tibia und der rudimentäre Oberschenkel als getrennte Knochen zu unterscheiden sind, ist anzunehmen, dass die vollständige Fixation zwischen denselben durch starke Bandmassen zu stande kommt.

Was nun die Beurteilung der beschriebenen Missbildung anbelangt, möchte ich mich im folgenden an die Monographie Kümmels anlehnen, der auf Grund eines sehr grossen, systematisch gesichteten Materials gewisse Normen aufgestellt hat. Diesen sollen die Einzelheiten unseres Falles vergleichend gegenüber gestellt werden.

Nach der Einteilung Kümmels fallen die an den beiden oberen sowie an der linken unteren Extremität bestehenden Vorbildungen unter die sogenannten „Enddefekte", die wieder in zwei Gruppen unterschieden werden:

1) das Glied ist wie abgeschnitten, amputiert, oder
2) es findet sich an der Stelle, wo das gut ausgebildete Stück aufhört, noch ein meist kümmerliches Rudiment des peripheren Anteils.

In unserem Falle sind beide Gruppen vertreten; die erste besonders charakteristisch an der linken oberen Extremität, die dicht am Rumpfe amputiert ist, sodass nur ein ganz kurzer Stumpf des Oberarmes zurückblieb. Auch findet sich hier am Stumpfende eine napfförmig eingezogene zentrale Narbe, die charakteristisch für Spontanamputationen ist. Die meisten Autoren nehmen eben heute an, dass es sich bei den in Rede stehenden Verbildungen um intrauterin entstandene mechanische Abschnürungen handelt; dafür sprechen verschiedene Tatsachen.

Es konnte in einer grösseren Anzahl von Fällen, die in der Literatur verzeichnet sind, die während des Fötallebens abgetrennten Endstücke bei der Geburt gefunden werden. Schon 1812 berichtet Chaussier über eine Beobachtung von Spontanamputation des Armes, der in der Amniosflüssigkeit vorgefunden wurde; Watkinson (1824) veröffentlichte einen Fall, bei dem der Unterschenkel über den Malleolen amputiert, die Amputationswunde vernarbt war und der abgetrennte Fuss in der mütterlichen Vagina entdeckt wurde; in einer Beobachtung von Fitsch war ein am Fussgelenke amputierter Fuss schon einige Tage vor der Geburt des Kindes ausgestossen worden; Martin fand bei einem Kinde mit einem Stumpfe des rechten Vorderarmes das amputierte Stück in den Blutgerinnseln der Nachgeburt; es entsprach dem betreffenden Teile eines 8 bis 9 monatlichen Fötus. Aehnlich fand Vassal in den Blutgerinnseln Humerus, Radius und Ulna von einem Kinde, bei dem der ganze Arm an der Schulter amputiert war; die Wunde hatte sich bereits zu einer kreisförmigen Narbe an der Schulter geschlossen.

Noch beweisender für die Entstehungsweise sind die Fälle, in denen zugleich das schuldige Agens noch nachgewiesen werden konnte. So wurden Fälle von Hillairet, Buchanan, Hennig u. a. beobachtet, in denen die Nabelschnur die Umschnürung und Abtrennung verursacht hatte; doch sind dies die selteneren Fälle; in der Mehrzahl sind die Stränge, welche die Abschnürung hervorrufen, amniotischer Natur. Von Simonort (1846) wurde zunächst darauf hingewiesen, dass durch pathologische Ursachen Verwachsungen zwischen Fötus und Eihäuten entstehen, die dann durch stärkere Ansammlung von Amniosflüssigkeit und durch die Schwere des Fötus zu langen Fäden und Strängen auswachsen und ein förmliches Strickwerk

zwischen den verschlungenen Gliedern bilden können. Beispielsweise fand Zagorsky[1]) den rechten Unterschenkel durch einen bei der Geburt nachweisbaren Strang amputiert, an diesem Strang haftete der in seinen Dimensionen stark reduzierte Fuss, der einem Fötus von 10 bis 12 Wochen entsprach, während die ausgestossene Frucht ein 5 Monate alter Fötus war. Marchand sah bei einem 7 bis 8 monatlichen Fötus amniotische Fäden, die an beiden Händen fixiert waren und zur Abschnürung der Nagelglieder des 2. und 3. Fingers der linken, sowie zur Verstümmelung und Verwachsung der Finger der rechten Hand geführt hatten. In der Mitte des linken Unterschenkels fand sich eine zirkuläre Schnürfurche mit ödematöser Schwellung der peripheren Teile. An der Placenta waren die Reste der beiden durchrissenen Fäden in einer Länge von mehreren Centimetern vorhanden. Sehr lehrreiche Fälle dieser Art sind auch von Klaussner[2]) beschrieben; Fall 62 zeigt einen 3 bis 4 monatlichen Fötus mit Missstaltung sämtlicher Gliedmassen durch amniotische Abschnürungen; es sind die mittleren Finger der rechten Hand durch einen amniotischen Faden gemeinsam an der Basis umschlungen, infolgedessen in ihrem Wachstum zurückgeblieben, während Daumen und Kleinfinger normal sich entwickelt haben. An der linken Hand sind ebenfalls Zeige-, Mittel und Ringfinger umschnürt und in ihrem Wachstum zurückgeblieben; dieser Faden verläuft zum linken Oberschenkel, der in seinem oberen Drittel von demselben umschlungen ist, sodass eine ausgesprochene Schnürfurche vorhanden ist, und hat als breiteres Band seinen Ursprung an der grossen Zehe des rechten Fusses, die sich direkt in dasselbe fortsetzt. Um die übrigen Zehen ist gleichfalls ein feiner amniotischer Faden geschlungen,

[1]) Kümmel, l. c. S. 311.

[2]) Klaussner, l. c. S. 108 u. ff.

infolgedessen sie klein und fast völlig abgeschnürt erscheinen. Am linken Fusse sind nur zwei rudimentäre Zehen mit minimalen Nagelansätzen versehen, vorhanden; amniotische Fäden sind hier nicht mehr zu sehen. Im Fall 61 ist ein ebenfalls 3 bis 4 monatlicher Fötus beschrieben mit amniotischen Abschnürungen, zumeist an beiden Händen. Auffallend sind ein paar kleine Hautzipfel unterhalb der rechten Clavicula; an der rechten Hand ist der Daumen frei, der Zeigefinger an der Basis umschnürt, aber in seinem Wachstum nicht beeinträchtigt, die restierenden Finger, an den Grundphalangen gemeinsam umfasst, in ihren vorderen Teilen nicht mehr erkennbar. An der linken Hand sind sämtliche Finger, den kleinen ausgenommen, von den Fäden umsponnen und im Wachstum verhindert worden, sodass sie nur mehr in Form kleinster Knöpfchen vorhanden sind. Dieses Netz amniotischer Fäden nahm offenbar seinen Ursprung von den obengenannten breiteren amniotischen Hautfalten an der rechten Brustseite. Es ist dies die Stelle, an der normaler Weise die Hände in utero anliegen und wo durch eine frühzeitige epitheliale Verklebung zwischen Brust- und Handanlagen die Bildung der amniotischen Fäden verursacht wurde, welche dann die Umschnürungen und Wachstumsstörungen der Finger bedingten. Ein bemerkenswerter Befund zeigt sich auch am rechten Unterschenkel, wo durch einen noch vorhandenen amniotischen Faden eine ziemliche enge Einschnürung am unteren Drittel stattfand, durch die aber nicht ein geringeres, sondern ein stärkeres Wachstum dieses Fusses im Vergleich zum rechten zu stande kam. (Elephantiasis durch Lymphstauung?)

Sehr zahlreiche amniotische Anomalien zeigt auch Fall 65; breite amniotische Bänder ziehen von der linken Stirngegend wie von der Scheitelhöhe aus gegen das Amnion, ebensolche inserieren am Rücken längs der Wirbelsäule

und ziehen gegen den Nabel hin; von der rechten oberen Extremität ist nur eine am amniotischen Bande hängende Handanlage mit häutigen Fingern vorhanden; an der sonst gut entwickelten linken oberen Extremität sind nur Daumen und Zeigefinger erkenntlich, die übrigen Finger sind durch ein breites amniotisches Band, das an der linken Hinterhauptgegend inseriert, sehr stark deformiert. — Ein sehr grosses amniotisches Band war auch in dem Falle v. Winkel's[1]) vorhanden; dieses Band entspringt mit sehr breiter Basis, fast die ganze Länge der fötalen Plazentarfläche nicht weit von der Nabelschnur überziehend, als eine Membran, bildet eine achtförmige Schlinge, in deren einer Oeffnung der linke Oberarm fest eingeschnürt ist, in deren anderer die Nabelschnur verläuft und geht dann, sich wieder verbreiternd, in das Amnion jenseits des Randes der Placenta über. Ausser ihm befindet sich an der Spitze des linken Zeigefingers ein 3 bis 4 cm langer, 1 cm breiter, abgerissener, amniotischer Faden. Weit zahlreicher sind natürlich die Fälle, in denen die Ursache für die Absetzung und die abgeschnürten Teile selbst post partum nicht mehr zu finden sind, da nach Moser die Zeit von der 3. Woche des Embryonallebens, dem Beginn der Amniosbildung, bis in die Hälfte des 3. Monats für die Entstehung der Stränge die geeignetste ist, so erscheint es nicht wunderbar, dass die äusserst kleinen abgeschnürten Teile in der Regel später nicht mehr gefunden werden, abgesehen davon, dass es auch meist an einer sachkundigen Untersuchung der Eihäute etc. fehlen wird. Doch ist dies wohl kein Grund, nicht auch für andere Fälle, bei denen ein typischer Absetzungsstumpf sich findet, die gleiche Ur-

[1]) v. Winkel. Sitzungsbericht der Gesellschaft f. Morphologie und Physiologie, München XII. 1896 H. 1.—3. S. 9.

sache, nämlich Umschnürung durch amniotische Bänder, anzunehmen. Findet sich doch auch beides bei einem Fötus: an einer Stelle noch amniotische Bänder, an anderen nichts nachweisbares mehr.

Dass es sich bei diesen Vorkommnissen nicht immer um eine wirkliche Absetzung infolge von Umschnürung, sondern oft um eine Gangrän handelt, dafür sind auch direkte Nachweise vorhanden. So hat Ammon[1]) bei einem Neugeborenen folgenden Befund festgestellt: Am Metacarpophalangealgelenk des zweiten und dritten Fingers der einen Hand ist eine zirkuläre Schnürfurche, am anderen Arme fehlt die Hand ganz, das distale Ende des sonst normalen Vorderarmes geht in einen braunschwarzen Stumpf aus. Dieser, der völlig das Bild des Sphazelus zeigte, wurde durch Granulationen demarkiert und es erfolgte Vernarbung. In solchen Fällen ist dann keine napfförmige Einsenkung der Narbe zu finden, sondern der Knochenstumpf springt vielmehr scharf vor, die Weichteile sind über demselben retrahiert. So wird sich wohl auch der Prozess an der rechten oberen Extremität unseres Falles abgespielt haben, wofür besonders auch noch der Umstand spricht, dass lange Zeit nach der Geburt an dem Knochenstumpfe des Humerus nektrotisierende Eiterungen stattgefunden haben, bis sich die Wunde vollständig durch Granulationen und Narbenbildung schloss.

Bei der zweiten Reihe der Enddefekte, die nicht seltener zu sein scheint und die in unserem Falle an der linken, unteren Extremität ausgebildet ist, finden sich am Stumpfende kümmerliche Rudimente des peripheren Anteils. Limpson[2]) hat solche Fälle für unvollkommene Reproduktion der amputierten Stücke gehalten und damit dem mensch-

[1]) Kümmel l. c. A. 2.
[2]) Kümmel l. c. A. 297.

lichen Embryo in geringem Grade die Fähigkeit zur Wiedererzeugung verlorener Gliedabschnitte zugeschrieben, ähnlich wie dies bei Amphibien der Fall ist. In der Mehrzahl der Fälle, und so auch bei unserem, wird wohl eine andere Erklärung plausibel sein; es wird sich um eine partielle Umschnürung der Extremität in einer früheren Epoche handeln, welche weder eine Nekrose noch eine Abtrennung zur Folge hatte und durch die die Ernährung des Teiles so beeinträchtigt wurde, dass das Endstück dauernd im fötalen Zustande verharrte. Für diese Annahme spricht im vorliegenden Falle besonders auch die Absetzung des Anhängsels in zwei Teile durch tiefgehende Schnürfurchen, die sicher amniotischer Einwirkung ihre Entstehung verdanken (cf. Kümmel S. 54).

Ausser diesen Enddefekten, deren Entstehung durch mechanische Ursache wohl als sicher anzunehmen ist, zeigt unser Fall eine weitere interessante Missbildung der rechten unteren Extremität, die in allen ihren 3 Abschnitten, Oberschenkel, Unterschenkel und Fuss stark von der Norm abweicht: es ist der Femur nur in ganz rudimentäer Form vorhanden, die Fibula fehlt vollständig, ebenso der Metatarsus V und die dazu gehörige Zehe. Nach Kümmel zählen derartige Missbildungen zu den sog. „atypischen Strahldefekten", wobei er unter Strahldefekten solche Anomalien versteht, die auf dem Fehlen grösserer Teile eines „Strahles", nämlich eines der Abschnitte beruhen, in welche morphologisch die Extremität der Länge nach gegliedert ist; atypisch wird ihr Strahldefekt unter anderem dadurch, dass der proximale Knochen, ev. sogar der Gliedmassengürtel hochgradige Anomalien zeigen. Diese Fälle nähern sich der Phocomelie St. Hilaire, bei der Hände und Füsse scheinbar allein ausgebildet sind und sehr nahe am Rumpf inserieren, wie dies beim Seehund (Phoca) der Fall ist; im

übrigen stimmt das Verhalten des Unterschenkels und Fusses bei den atypischen Strahldefekten vollständig mit dem bei den typischen überein.

Das gewöhnliche äussere Bild der Fibulardefekte ist nach Kümmel meist so, dass die betreffende Extremität mehr oder weniger stark verkürzt ist, der Unterschenkel im unteren Drittel in fast allen Fällen stumpfwinklig, bisweilen sogar spitzwinklig nach hinten abweicht; die Weichteile meist etwas, selten hochgradig atrophiert erscheinen; der Fuss in der Mehrzahl in Valgus- oder Equinovalgus-, seltener in Varus- oder Equinovarusstellung steht, sonst aber ziemlich normales Aussehen bietet, abgesehen von einem Mangel meist der lateralen Zehen. Die Skeletteile zeigen eine Anzahl von Anomalien: Die Tibia ist ungefähr in ihrer Mitte bogenförmig oder scharfwinklig abgeknickt, ihre untere Gelenkfläche ist mehrmals schräg nach aussen und oben gerichtet, was dann die Valgusstellung des Fusses bedingt; die Patella fehlt häufig, der Tarsus findet sich wiederholt zu einer unregelmässigen Knochenmasse verschmolzen, die aber doch gelegentlich erlaubt, die ursprüngliche Trennungslinie festzustellen; Defekte am Tarsus betreffen hauptsächlich Talus, Naviculare oder Cuboïd. Metatarsi und Zehen fehlen meist an der lateralen Seite.

In unserem Falle vermissen wir vor allem die Knickung der Tibia, die vielfach als intrauterine Fraktur angesehen wurde, welch letzterer denn viele eine ursächliche Bedeutung für das Zustandekommen der Strahldefekte beimassen: entweder soll der frakturierte Knochen resorbiert werden oder, wenn beide fraktuiert oder der eine fraktuiert, der andere luxiert war und der andere in schlechte Ernährungsverhältnisse kam, zugrunde gehen. Doch fehlt dafür jedes Analogon in der Pathologie; die geradezu ideal geradlinige Tibia unseres Falles zeigt übrigens, dass auch ohne derartige

Knickungen resp. Frakturen, für deren Entstehungsweise es eine vielfach einfachere Deutung gibt, Strahldefekte bestehen können, fehlt ferner die gewöhnlich vorhandene Valgusstellung des Fusses, die nach Kümmel keine eigentliche Luxation oder Subluxation ist, wie Volkmann seinerzeit angenommen hat, sondern durch das Verhalten der distalen Tibiagelenkfläche bedingt ist, welche eine leichte Aplasie zeigt mit Ausbildung einer neuen, abnorm gelagerten und gestalteten Gelenkfläche, wie dies in besonders charakteristischer Weise am distalen Ulnaende beim Radiusdefekte eintritt, wo die schmale ursprüngliche Gelenkfläche das völlige Abgleiten des Carpus viel leichter zulässt als die breite Gelenkfläche am unteren Tibiaende. Es sind so auch die Uebergänge von der Normalstellung zur wirklichen Varusstellung, zum Klumpfuss, neben Fibuladefekt begreiflich, wenn das Sprunggelenk relativ normale Beschaffenheit zeigt. Eine Rolle spielt dabei sicher auch die aktive Tätigkeit der Unterschenkelmuskulatur, wenn der Fuss, wie in unserem Falle, zum Anfassen von Gegenständen benützt und behufs Annäherung an den Mund stark supiniert wird.

Das Verhalten des Tarsus zeigt auch in unserem Falle eine der von Kümmel angegebenen Varietäten; ebenso stimmt die Verkümmerung des Oberschenkels mit den von Kümmel und anderen unter dieser Rubrik aufgeführten Fällen überein. Besonders Fall IX von Kümmel zeigt sehr viel Aehnlichkeit mit unserem: Bei einem 24 jährigen Manne besteht ausser einem Defekt beider Arme, von denen nur kurze Oberarmstümpfe vorhanden sind, eine beträchtliche Hypoplasie des linken Femur sowie vollständiger Mangel des gleichen Wadenbeines; das rechte Bein ist hingegen vollständig normal und gestattet freie Ortsbewegung. Der linke Oberschenkel wird durch eine dicke Muskelmasse ge-

bildet; in sie eingebettet liegt ein zusammenhängender Knochen, dessen oberes Ende etwa an der Stelle, wo der rechte Trochanter steht, stark prominiert, der im übrigen schräg von oben aussen nach unten innen verläuft und nach vorn konvex verbogen ist.

Es endet mit einem sehr ausgeprägten Malleolus internus und stellt den einzigen Knochen des Unterschenkels dar; der Fuss ist soweit um seine Längsachse nach aussen gedreht, dass die Sohle annähernd vertikal steht. Der Rumpf zeigt auch eine linkskonvexe Totalscoliose durch das Arbeiten mit dem rechten Fusse in sitzender Stellung; an Stelle der linken oberen Extremität besteht eine einfache, rundliche Wölbung an der Schulter wie der Stumpf nach Exarticulatio humeri, am Akromion eine mit der Unterlage fest verwachsene congenitale Narbe, auf der rechten Seite sind die Verhältnisse die gleichen, nur findet sich ein ähnliches kleinzehenförmiges Fingerrudiment, wie bei unserem Falle an dem linken Oberschenkelstumpfe; es hängt durch einen bindegewebigen Strahl mit der Pectoralismuskulatur zusammen und kann durch dieselbe in tanzende Bewegung versetzt werden; es enthält gleichfalls an seinem distalen Ende zwei wenig gegen einander verschiebliche Knochen und scheint im übrigen wesentlich noch von Bindegewebe und Fett gebildet zu sein. Ein zweiter von Kümmel beschriebener Fall (Nr. VIII) zeigt nur in Bezug auf die rechte untere Extremität ähnliche Verhältnisse, während Arme und linkes Bein vollkommen normal sind. Bei einem 1 Monat alten Mädchen ist das rechte Bein nur halb so lang wie das linke; der Oberschenkel schien bei der ersten Untersuchung nur durch kräftige Muskelmassen gebildet zu sein, bei erneuter Untersuchung im Alter von $1^1/_2$ Jahren ist aber deutlich ein rudimentärer Femur palpabel; gegen den Unterschenkel

ist er wie in unserem Falle durch eine tiefe Falte abgesetzt; eine Patella ist nicht zu fühlen, im Unterschenkel ist nur ein, der Tibia entsprechender, nach vorn konvex gekrümmter Knochen zu spüren; auf der Höhe der Krümmung findet sich unmittelbar einwärts neben der scharfen Kante des Knochens eine etwa 3 cm lange, längs verlaufende Narbe, die dem Knochen fest angewachsen ist; der Fuss steht in leichter Valgusstellung, vom Malleolus externus ist nichts zu fühlen, auch nach aufwärts davon nichts von einer Fibula.

Defektbildungen an sämtlichen Extremitäten zeigt auch ein von Blachez[1]) beschriebener Fall, bei dem statt der oberen Extremitäten nur zwei rudimentäre Oberarmstümpfe mit den Zeichen der Spontanamputation vorhanden sind; ebenso findet sich, wie in unserem Falle, an der rechten unteren Extremität ein atypischer Strahldefekt: es fehlt die Fibula nebst Metatarsus V und zugehöriger Zehe; vom Oberschenkel ist nur ein fibröses Rudiment vorhanden; an der linken unteren Extremität besteht ein reiner Oberschenkeldefekt (Femur auf 4 cm verkürzt), während Unterschenkel und Fuss völlig normal sind. — In der Abhandlung von Adrian[2]) sind 21 Fälle von Fibuladefekten mit Oberschenkeldefekt aufgezählt, die zu verschiedenen Zeiten von verschiedenen Autoren veröffentlicht worden sind, darunter allerdings nur wenige, bei denen zugleich komplizierende Enddefekte an anderen Extremitäten vorhanden waren; ausser den oben beschriebenen von Kümmel und Blachez berichten über ähnliche Fälle noch Hulke und Breschet (1820). In der Arbeit Friebens[3]) sind eine Anzahl Fälle von

[1]) Blachez. Bulletin de la société anat. de Paris 1856.

[2]) Adrian. Ueber kongenitale Humerus- und Femurdefekte: Beiträge zur klinischen Chirurgie 1901. 30. 2.

[3]) Frieben. Ueber kongenitalen Defekt der Fibula; Inaug.-Diss. Greifswald 1898.

Oberschenkeldefekten mit gleichzeitig bestehendem Fibuladefekt aufgezählt; desgleichen gehört hierher Fall 14 und 36 von Klaussner[1]); Redard[2]) teilt ebenfalls zwei hierher gehörige Fälle mit: Bei einem zweimonatlichen Knaben war das linke Bein stark verkürzt, Femur und Tibia in einem Knochen verschmolzen, Kniegelenk, Kniescheibe und Wadenbein fehlten vollständig, ebenso die zwei äusseren Zehen und Metatarsus V; ferner fand er bei einem 3½ jährigen Mädchen mit stark verkrümmtem atrophischen rechten Oberschenkel einen vollkommenen Defekt der Patella und des Wadenbeins, ebenso fehlten Metatarsus V und kleine Zehe. Die grosse Zehe war gespalten: In beiden Fällen war die Tibia verbogen, auf der Höhe der Ausbiegung war die Haut narbenförmig eingezogen und mit dem Knochen adhärent; die Füsse beidesmal in Valgusstellung.

Was die Entstehung derartiger Defekte langer Röhrenknochen betrifft, so dringt wohl der von den namhaftesten Autoren eingenommene Standpunkt, dass es sich auch hier um äusserlich auf den Embryo und Fötus einwirkende Ursachen handle, immer mehr durch. Nach Kümmel können diese Störungen, welche die Extremitätenentwicklung hemmen, verschiedenster Natur sein: In erster Linie Raumbeschränkung in der sonst normalen Uterushöhle. Chorion, Embryonalkörper und Adnexa üben einen gegenseitigen Druck auf einander aus; dazu kommt dann später noch die Druckwirkung von Seite des Amnion. Dieser Druck wird sich im allgemeinen über die ganze Embryonalanlage gleichmässig erstrecken, besonders aber die einzelnen pro-

[1]) Klaussner, l. c. S. 35 u. 81.

[2]) Redard. Revue mens. des malad. de l'enfance. XI. II. 1893 p. 59.

minierenden Extremitätenknospen betreffen; dadurch kann es dann zu einem weiteren, sehr folgenschweren Ereignis kommen: zum Verkleben der Innenfläche des Amnion mit den exponierten Teilen der Körperoberfläche, die beide mit dem gleichen dünnen Epithel bekleidet sind. Aus solchen Verwachsungen können dann wieder die verschiedensten Störungen resultieren. Es kann die Wachstumsrichtung des betreffenden Körperteils geändert, derselbe kann aus seiner ursprünglichen Richtung verzogen werden; dann wird auch die Flächenausdehnung dadurch Aenderungen erleiden, dass sich der verklebte Körperteil nur konform mit der betreffenden Amnionstelle ausdehnen kann. Ist die Verklebung von längerer Dauer, so wird nicht nur der Teil, an dem sie stattfand, in der Wachstumsrichtung beeinflusst werden, sondern es wird auch die ihm benachbarte Substanz durch das Amnion hervorgezogen und kegelförmig ausgesponnen werden können bis in die tieferen Schichten. Dadurch bilden sich die viel genannten amniotischen Fäden und Bänder, die ihrerseits wieder Unheil anrichten, indem sie Teile, mit denen sie in Berührung kommen, spalten, umschlingen, abschnüren können. Das Amnion kann sich auch an seiner Anheftungsstelle in radiäre Falten legen wie ein Beutel und so der Umgebung gefährlich werden, besonders den Extremitäten; bei den unteren Extremitäten wird der fibulare, kaudale und distale Rand viel leichter der Druckwirkung und den Schädigungen der amniotischen Bildungen ausgesetzt, wie der tibiale; dies ist auch der Grund, warum Fibuladefekt viel häufiger vorkommt und öfters mit Femurdefekt kombiniert ist: an dem freien am meisten exponierten fibularen Rand greift die Störung am ehesten auf den Oberschenkel und selbst auf die Hüfte über und hindert durch Raumbeengung deren freie Entwicklung. Weniger plausibel scheint

es mir zu sein, wenn Burckhardt[1]) und andere Autoren eine Abhängigkeit der Defektbildungen an Femur und Fibula von den nach der Gegenbauerschen Archipterygialtheorie festgestellten Strahleneinheiten als erwiesen erachten. Bekanntlich betrachtet Gegenbauer als den Stamm der unteren Extremität die laterale Reihe ihrer Skeletteile, sodass derselbe durch den Femurknochen, die Fibula, zwei Tarsalknochen und die fünfte Zehe zusammengesetzt wird. An diese einzelnen Glieder des Archipterygiums setzen sich die übrigen Skeletteile als Seitenzweige oder Strahlen an. Der erste Strahl beginnt mit der Tibia, in das Skelett der grossen Zehe auslaufend; im Tarsus beginnend läuft der zweite, dritte und vierte Strahl in die betreffenden Zehen aus. Unser Fall und auch das anderweitig sehr häufig beobachtete Zusammentreffen von Femur- und Fibuladefekt scheinen diese Theorie voll zu bestätigen. Doch ist dieses Verhältnis absolut kein konstantes, es kommen vielmehr die verschiedensten Variationen von Defekten am Oberschenkel, der Fibula und der lateralen Zehenreihe vor, die es nicht wahrscheinlich machen, dass nur das genetische Moment die Grundlage für diese Art der Knochendefekte bildet; vielmehr erscheint nur in der Natur der lokalen Anordnung dieser Knochenreihe, und in der dadurch bedingten gleichzeitigen Exponierung den äusseren Schädigungen gegenüber der Grund für die scheinbar typische Kombination von Oberschenkel und Fibulardefekt zu liegen. Dass es ausserdem für die Art des Zustandekommens der Deformitäten von grosser Bedeutung ist, zu welchem Zeitpunkt, in welchem Entwickelungsstadium der Extremitätenanlage eine Schädigung oder Störung einwirkt,

[1]) Louis Burckhardt. Beitrag zur Diagnostik und Therapie der kong. Knochendefekte am Vorderarm u. Unterschenkel. Jahrbuch f. Kinderheilkunde B. 31. S. 375.

liegt auf der Hand; denn bekanntlich haben die verschiedenen Abschnitte einer Extremität ein zeitlich nicht zusammenfallendes Stadium des stärksten Wachstums, wie sie auch nicht alle gleichzeitig angelegt werden, sondern eine bestimmte Reihenfolge einhalten: die proximalen, d. h. dem Rumpfe näher gelegenen Skeletteile bilden sich früher aus als die distalen, die entfernter gelegenen. So muss also in unserem Falle die Störung in einem ziemlich frühen Stadium eingesetzt haben, bevor der Oberschenkel sich entwickelt hatte. Von Wichtigkeit ist ferner auch die Zeitdauer, wie lange z. B. abnorm beengende Einflüsse auf eine Extremitätenanlage eingewirkt haben, bis sie entweder durch stärkere Ansammlung von Fruchtwasser oder durch das Wachstum der übrigen Körperteile etc. beseitigt werden. Bei dem Berücksichtigen aller dieser Momente ist das Zustandekommen der verschiedensten Kombinationen von Defektbildungen wohl denkbar, wenn man nur an der äusseren Ursache festhält. Allerdings wird es wohl immer schwer sein, diese direkt oder auch nur durch positive Gründe nachzuweisen, weil dafür kein Untersuchungsmaterial zur Seite steht. Denn zur Zeit der Geburt werden sich wohl nur in den allerseltensten Fällen die schuldigen Noxen nachweisen lassen: In zwei Fällen von Defekten langer Röhrenknochen haben sich allerdings noch Andeutungen gefunden: Ehrlich[1]) hat in einem Falle von Tibiadefekt an der Spitze des vorhandenen Tibiarudiments einen langen, membranösen Faden hängend gefunden, wohl ein Ueberbleibsel der Verwachsung des Amnion mit der Tibia. Hildemann[2]) beschreibt einen Fall von Tibiadefekt, in dem das

[1]) Ehrlich. Untersuchungen über die kongenitalen Defekt- und Femurbildungen der Extremitäten. Virchows Archiv B. 100. S. 126.

[2]) Hildemann. Beitrag zur Kasuistik der angeborenen Hemmungsmissbildungen der Extremitäten. Inaug.-Diss. Kiel 1882.

untere Femurende gespalten ist, ausserdem um die linke Hand herum eine offenbar durch Einschnürung entstandene Furche verläuft und am 4. Finger die dritte Phalanx fehlt. In der Ueberzahl der Fälle wird aber wohl immer die Spekulation zu erklären suchen müssen, was durch positive Beweisgründe nicht vollständig möglich ist. In unserem Falle wäre es wohl sehr gekünstelt und unangebracht, in dem Defekt des Femur und der Fibula einen primären Bildungsfehler anzunehmen; für die Annahme einer Vererbung liegen keine Gründe vor; eine Entstehung durch anderweitige endogene Ursachen ist ohne das Rechnen mit ganz unbekannten Grössen nicht begreiflich. Andererseits tragen aber die an 3 Extremitäten bestehenden Enddefekte unverkennbar die Spur mechanischer äusserer Einwirkung an sich; was liegt also näher, als auch für die an der vierten Extremität bestehende Difformität die gleiche Ursache anzunehmen, besonders nachdem sich auf diese Art alle Veränderungen ohne unnatürlichen Zwang erklären lassen. A priori ist ja zuzugeben, dass die beim ersten Stammvater einer Generation mechanisch entstandene Difformität sich auf seine Nachkommen vererbt; für Strahldefekte haben dafür Beispiele erbracht Joachimsthal: 4 Kinder einer Familie hatten Radiusanormalien und Defekte; ebenso ist nach der Mitteilung Friebens von zwei Beobachtern, Volkmann und Ridder, Vererbung von Fibulardefekt nachgewiesen worden: Ein Vater vererbte seine Missbildung auf drei Söhne. In derselben Familie waren während der drei letzten Generationen sieben ähnliche Fälle vorgekommen. Wenn allerdings Frieben daraus den Schluss zieht, dass nur Vererbung als ätiologisches Moment bei derartigen Defekten in Frage kommen und dass für die Annahme amniotischer Verwachsungen gar kein stichhaltiger Grund vorliege, so hat er wohl weit über das Ziel

geschossen. Es findet sich vielmehr in der Ueberzahl der während der letzten Jahre veröffentlichten Fälle von Extremitätenmissbildungen die Ansicht vertreten, dass als ursächliches Moment in der Hauptsache die amniotischen Anomalien in Frage kommen; und Kümmel hat Recht behalten, wenn er schrieb: „Das Kausalbedürfnis veranlasse wohl jeden zu dem Streben, das Gebiet der endogenen Missbildungen möglichst einzuschränken. Die endogene Entstehung wird, bis wir etwa ganz neue Erfahrungen gesammelt haben, notwendig wohl nur für die exquisit vererblichen Missbildungen ihre Geltung behalten müssen. Dagegen besteht für alle anderen wenigstens theoretisch die Möglichkeit, dass die an sich normale Entwickelung durch äussere Einflüsse gestört wurde."

Zum Schlusse erübrigt mir noch, Herrn Obermedizinalrat, Professor Dr. Bollinger, für die Uebernahme des Referates, sowie Herrn Professor Dr. Klaussner für die Ueberlassung des Falles und die Anleitung bei der Ausarbeitung meinen besten Dank auszusprechen.

Lebenslauf:
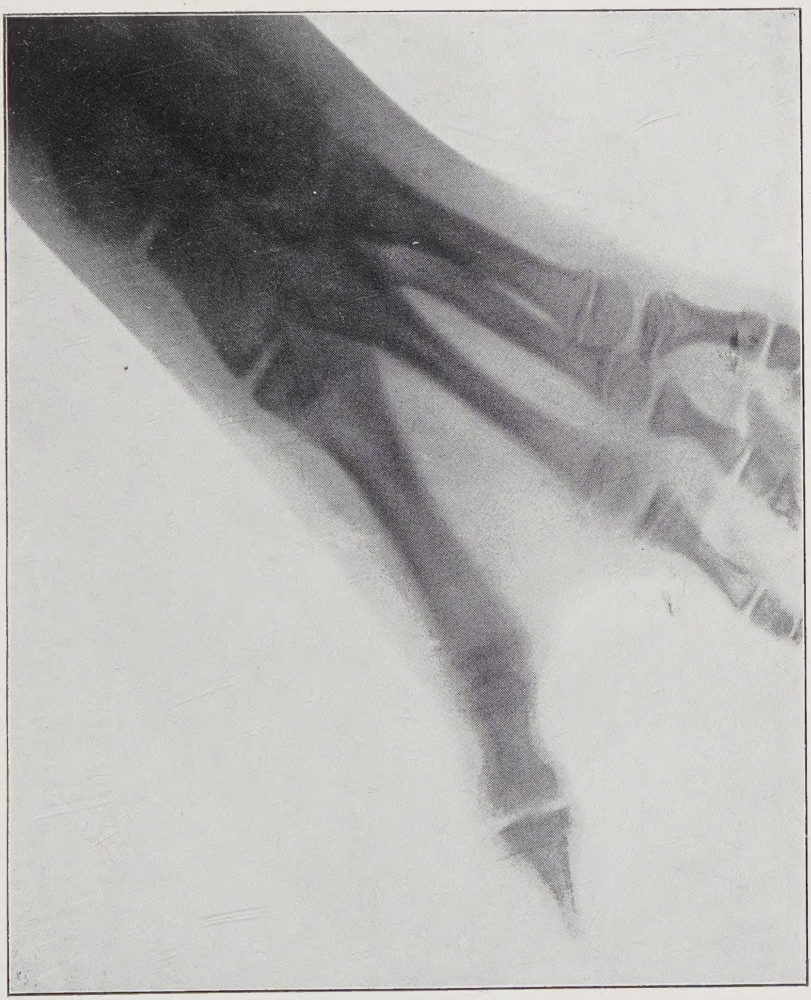
Ich wurde geboren am 29. Dezember 1873 zu Nordendorf, k. Bez.-A. Donauwörth, als der Sohn des Bürgermeisters Josef Fuchsberger und dessen Frau Franziska, besuchte die dortige Volksschule bis zum Herbste 1884, kam dann auf das Gymnasium in Dillingen a. D. und absolvierte dieses im Sommer 1893. Im darauffolgenden Wintersemester bezog ich die Universität München, an der ich meine sämtlichen medizinischen Studien machte. S. S. 1895 bestand ich das Tentamen physicum, nachdem ich inzwischen auch ein halbes Jahr als Freiwilliger beim k. I. Infanterie-Regiment gedient hatte. Der medizinischen Approbationsprüfung unterzog ich mich mit Erfolg im S. S. 1898; im darauffolgenden Winter diente ich als einjährigfreiwilliger Arzt bezw. als Unterarzt beim k. I. Trainbataillon und I. Feldartillerieregiment und war 4 Monate im k. Garnisonlazaret München. Nachdem ich bei verschiedenen praktischen Aerzten als Assistent und Vertreter gearbeitet hatte, liess ich mich Ende 1899 als praktischer Arzt in Holzen bei Augsburg nieder.